Lane Medical Library

Aus der Chirurgischen Abteilung der Zahnärztlichen Universitätsklinik Berlin
(Direktor: Prof. Dr. G. Axhausen)

STANFORD UNIVERSITY
JUL
6
1938
LIBRARY

Über Leukoplakiekarzinome der Mundhöhle.

Inaugural-Dissertation
zur Erlangung der Zahnärztlichen Doktorwürde
an der
Friedrich-Wilhelms-Universität zu Berlin

Vorgelegt von
PAUL BACKWINKEL
aus Berlin

Tag der Promotion: 17. Juni 1937

Buchdruckerei FRANZ LINKE, Berlin NW 7, Marienstr. 13

M 116

Gedruckt mit Genehmigung
der
Medizinischen Fakultät der Universität Berlin

Dekan: Prof. Dr. R. Siebeck
Referent: Prof. Dr. G. Axhausen

Der Name „Leukoplakie" stammt von Schwimmer. Dasselbe Krankheitsbild bezeichnet man in Frankreich nach Bessenet Leukokeratose und in England Leukoma. In der älteren Literatur findet man weitere Namen, wie Ichthyosis linguae, plaques des fumeurs, Thylosis, Psoriasis und Keratosis linguae. Die Leukoplakie findet man an der Uterus-, Vaginal-, der Penis- und Analschleimhaut, ferner am Kehlkopf, am Oesophagus und besonders ausgeprägt im Gebiete der Mundhöhlenschleimhaut.

Im Anfangsstadium der sich völlig schmerzlos entwickelnden Erkrankung zeigt sich eine Trübung und weißlichgraue Verfärbung, die durch Verminderung der Transparenz des Epithels hervorgerufen wird. Meist sind diese getrübten Stellen von einem feinen entzündlichen Hof — dem sogenannten erythematösen Saum nach Iwanoff — umgeben. Durch zunehmende Verhornung, d. h. Epithelverdickung, werden diese Flecken, die keine einheitliche Form zeigen, weißer und durchsichtiger und erheben sich etwas über das Niveau der Scheimhaut.

Als Ursache der Leukoplakie ist lange Zeit hindurch wohl ausschließlich die Lues verantwortlich gemacht worden (Kopp und Fournier). Heute hält man die Lues nur für ein für Leukoplakie disponierendes Moment. Da viele Fälle der Literatur beweisen, daß die Lues tatsächlich oft mit Leukoplakie vergesellschaftet gefunden wurde, muß die Leukoplakie als eine parasyphilitische Erkrankung angesehen werden, denn sie ist nicht infektiös. Die Spirochaeta pallida selbst nämlich veranlaßt nicht die Hyperkeratose, sondern die von ihnen ausgehenden Toxine.

Viele Fälle von Leukoplakie entstehen aber mit Sicherheit ohne eine vorausgehende Lues. Für die Entstehung dieser nichtsyphilitischen, leukoplakischen Flecken sind viele oder auch alle Reize verantwortlich zu machen, die die Schleimhaut chronisch treffen. Diese Reize können entweder chemischer, thermischer oder auch mechanischer Natur sein. Immer wieder ist als hauptsächlichstes Entstehungsmoment der Tabakabusus genannt worden. Daß der Tabakrauch in Wirklichkeit Leukoplakie zu erzeugen

vermag, beweist das klassische Beispiel von Roffo, der durch tägliches Aufblasen von Tabakrauch auf ein Kaninchenohr eine Leukoplakie entstehen sah. Von organischen Arsenpräparaten (Salvarsan, Stovarsal und Spirocid) sind Stomatitiden als Teilerscheinung von toxischen Dermatitiden mit Ausgang in Leukoplakie besonders in Frankreich beobachtet und beschrieben worden (Laurentier 1922). Als mechanische Reize sind scharfe Zahnkanten und schlecht sitzende Prothesen zu nennen.

Die eben genannten Leukoplakien stellen ein an und für sich harmloses Leiden dar, das allerdings durch die Möglichkeit der karzinomatösen Entartung eine gewisse Bedeutung erlangt.

So schreibt Zinsser in seinem Handbuch der Haut- und Geschlechtskrankheiten, daß wahrscheinlich Leukoplakie ein an sich gutartiges Leiden sei, da nur ein gewisser Prozentsatz in Karzinome übergeht und diese Fälle sich durch den unglücklichen Ausgang einprägen.

E. von Bergmann berichtet, daß von 159 Fällen von ihm operierter Zungenkrebse 34,6 % deutlich aus Leukoplakie hervorgegangen, und 19,2 % neben nur gering entwickelter Leukoplakie entstanden sind. Hutchinson fand bei 159 Fällen von Zungenkarzinomen sogar bei 53,8 % Leukoplakie vor. 387 Fälle der Mundschleimhautkrebse zeigten Ch. C. Simons (Boston) in seiner Arbeit „Cancer of the Buccal", daß 25 % auf leukoplakischer Basis entstanden. In 70 % dieser Fälle war die Leukoplakie mit Lues vergesellschaftet. Der Blutwassermann war bei 227 Fällen in 20 % positiv. Mehrere Autoren geben ähnliche Prozentsätze an, so z. B. Thomas, der 42,9 % der Karzinome auf Leukoplakie-Grundlage sah.

Partsch, Lazarus und Unna sagen, daß für ein Drittel aller Zungenkrebse ätiologisch Leukoplakie in Betracht komme.

Genschmer, Bozzi, Neodopil, Bessenet und le Dentu sagen, daß die Leukoplakie der gewöhnliche Ausgangspunkt des Krebses oder gar der Krebs unbedingte Schlußphase der Leukoplakie sei. Sebileau schreibt immer wieder, daß es ohne Leukoplakie überhaupt kein Zungenkarzinom gäbe.

Um die Autoren zu nennen, die Statistiken über die maligne Entartung der Leukoplakien veröffentlichten, will ich Schöngarth erwähnen, der 22,2 %, Butlin, der

20 %, Fournier, der 30 %, Versing la Pierre, Lyon, der 25 % aller Leukoplakiefälle karzinomatös entarten sah. Die Statistiken von Guiseppe Cirillo schwanken zwischen 20 % und 44 %. Herzfeldt gibt die Prozentzahl 22 an. Zu all diesen Statistiken äußert sich Max Joseph, daß sie nicht einmal die wirkliche Höhe erreichen. Dieses bestätigen auch Clarici-Bagozzi, Umberto e Nicolo Amadeo und John Fraser, die wesentlich höhere Prozentzahlen angaben. Ungefähr 90 % aller Leukoplakien nämlich sahen sie in Karzinome übergehen.

Wenn auch Kopp dagegen nur 12,5 % seiner Leukoplakiefälle maligne entarten sah, so ist dies kein Beweis für die unbedingte Gutartigkeit der Erkrankung. Denn die Leukoplakie kann bis ins höhere Alter latent bleiben, und die Kranken können vor der karzinomatösen Entartung durch interkurrente Krankheiten ad exitum gekommen sein.

Bei der Erwähnung dieser Statistiken muß man unbedingt die Arbeit von Hinselmann nennen, der in zahlreichen histologischen Untersuchungen feststellte, daß die Leukoplakie kein harmloses Leiden, sondern ein präcanceröses Stadium darstellt. Mit Hilfe seines von ihm erwähnten und eingeführten Kolkoskops will er festgestellt haben, daß die kleinsten, makroskopisch kaum wahrnehmbaren Leukoplakien bereits den Uebergang zur Karzinombildung zeigten. Riedel und Neodopil teilten mit Hinselmann diesen Standpunkt, daß man bei jeder kaum wahrnehmbaren Leukoplakie cancerös degenerierte Zellen sehen kann.

E. Bessnier und Fournier nennen ja die Leukokeratose ein potentielles Epitheliom; Janowski schreibt noch, daß die nichtsyphilitischen Leukoplakien häufiger in Karzinome übergehen als die syphilitischen.

Wenn auch Leukoplakien zehn und zwanzig Jahre bestehen können, ohne irgendwelche Beschwerden oder karzinomatöse Entartungen zu zeigen, so kann mehr oder weniger oft sich der Karzinomcharakter schon nach allerkürzester Zeit feststellen lassen. Hinselmann geht so weit, zu sagen, daß schließlich alle Leukoplakien einmal in Karzinome überzugehen pflegen. Der Wiener Scherber bringt in „Beiträge zur Lösung des Krebsproblems", Wien 1930, eine Arbeit, die auch zeigt, wie häufig sich die Mund- und Zungenkarzinome auf dem Boden einer Leupoplakie entwickeln.

Wenn es durch die oft jahrzehntelange Einwirkung irritativer Einflüsse zur Revolution im sonst geordneten Zellstaat gekommen ist, und leukoplakische Effluoreszenzen, die sich mit einem glatten einheitlich verdickten Epithel überzogen haben, entstanden sind, dann können sich durch die aktiven Bewegungen der Zunge und passiven Bewegungen des Gewebes später Linien und Felderungen verschiedener Größe und Gestalt entwickeln. Das Niveau der Leukoplakie wird immer unebener. Durch tiefe Risse, Furchen und Defekte sieht man schließlich das rote Bindegewebe freiliegen. Nun steht man vor der Frage: Leukoplakie oder schon Karzinom. Da kann nur das histologische Bild helfen.

Die Leukoplakie selbst zeigt im histologischen Bild eine Hyperkeratose. Scherber sagt, daß die Kerne in den leukoplakischen Flecken analog der gleichen Veränderung im karzinomatösen Gewebe vergrößert sind. Und Lipschütz sieht in dieser Kernvergrößerung die Grundlage der Krebsbildung. Das leukoplakische Karzinom zeigt im histologischen Bild ein verhornendes, atypisches Epithel, welches Zapfen ins Bindegewebe schickt. Diese Zapfen neigen zur zentralen Verhornung, und wir haben das Bild eines verhornenden Epithelkrebses, dessen Epithelstränge kontinuierlich in das Epithel der Schleimhaut übergehen. Die normale Schicht macht einer Wucherung und Unregelmäßigkeit der Basalzellen und des stratum germinativum Platz, deren Zellen dichter gedrängt, stärker gefärbt und senkrecht gerichtet sind. Die Kerne wachsen und die Grenze wird verwaschen. Die oberste flachzellige Schicht bleibt erhalten. Das Hinselmannsche Kolkoskop läßt an der kleinsten makroskopisch kaum wahrnehmbaren Leukoplakie dieselbe Strukturveränderung erkennen, wie sie das Karzinom aufweist. So ist auch die Ansicht Sebileaus zu verstehen, der sagt, „Die Leukoplakie ist ein Karzinom en puissance".

Die Karzinome, die sich auf leukoplakischer Grundlage entwickeln, haben innerhalb der Mundhöhle besondere Lieblingssitze. Man findet sie hauptsächlich an der Wangenschleimhaut, besonders in der Gegend der Zahnlinie, dann an den Zungenseiten und am Zungenrücken sowie am harten und weichen Gaumen.

Aeußerst selten sind in der Literatur Fälle von Leukoplakie-Karzinomen beschrieben worden, die einen außergewöhnlichen Sitz haben. So erzählt Giovanni Mora-

marco (Rom) in seiner Arbeit „Sede in solita de Leukoplakia buccale" (Ueber einen außergewöhnlichen Sitz der Leukoplakie) von einem 72jährigen Mann, der angibt, seit seinem 16. Lebensjahr regelmäßig Zigarren geraucht zu haben, und bei dem auf der rechten plica sublingualis ein typisch leukoplakischer Fleck vorhanden war, der bei der Palpation eine gewisse Härte erkennen ließ, aber niemals schmerzhaft war. Die befallene Partie wurde excidiert, und bei der histologischen Untersuchung wurde die Diagnose „Leukoplakie-Karzinom" gestellt.

Bei 26 Fällen von Leukoplakie-Karzinomen, die hauptsächlich aus der chirurgischen Klinik von Professor Axhausen stammen und der Strahlentherapie überwiesen wurden, fand ich kein Leukoplakie-Karzinom mit außergewöhnlichem Sitz. Von diesen 26 Fällen litten 12 an Wangenkarzinom, 10 an Zungenkarzinom und 4 an Gaumenkarzinom. Die Tatsache, daß von den 26 von mir untersuchten Fällen 22 Männer und 4 Frauen Träger der Leukoplakie-Karzinome waren, spricht für die allgemeine Ansicht, daß das Leukoplakie-Karzinom eine das männliche Geschlecht bevorzugt befallende Krankheit ist. Die Literatur der Leukoplakie-Karzinome gibt für Männer die Prozentzahl 90,7, für Frauen 9,3 an. Ein ungefähr gleiches Verhältnis ergibt die Statistik der von mir nachuntersuchten Leukoplakie-Karzinome, wobei die Männer in 84,6 % und die Frauen in 15,4 % befallen waren. Das Alter nun, in dem die Leukoplakie cancerös zu entarten pflegt, liegt fast ausschließlich über dem 40. Lebensjahr, eine Feststellung, die man in allen Statistiken und auch fast ausnahmslos bei der Erwähnung einzelner Leukoplakie-Karzinome machen kann. Auch meine Statistik hat keinen Fall unter 40 Jahren zu verzeichnen. Der jüngste Kranke war 42 Jahre alt. Von den 26 Fällen befanden sich 7 Erkrankte im 5. Jahrzehnt, 2 im 6., 12 im 7. und 5 im 8. Lebensjahrzehnt. Auch diese Zahlen sagen wieder, daß das Karzinom auf leukoplakischer Basis eine Erkrankung des höheren Alters ist. Danach ist der Beginn des 7. Lebensjahrzehnts das Durchschnittsalter, in dem das Karzinom auf leukoplakischer Grundlage gefunden wird. Allerdings können die Leukoplakien, welche auch schon in frühen Jahren, ja selbst im Kindesalter auftreten können, schon früher, als in meiner Statistik errechnet, cancerös werden. Die von Neo-

dopil, Schuchardt und Rothmann veröffentlichten Fälle zeigen, daß das 5. Lebensjahrzehnt für die mit Leukoplakie Behafteten in Bezug auf Karzinomentwicklung besonders kritisch ist.

Anschließend an die statistischen Zahlen will ich den äußeren Verlauf der markantesten Fälle meiner 26 Leukoplakie-Karzinome schildern. Von den 12 Wangenkarzinomen zeigen besonders 8 einen für Leukoplakiekarzinom typischen Verlauf.

1. Ein 68jähriger Mann, starker Raucher, der vor 40 Jahren Lues acquirierte und sich einer Schmierkur unterzogen hatte, bemerkte plötzlich eine pflaumengroße Schwellung der rechten Wangenseite, die vom rechten Mundwinkel über den Jochbogen zum Kieferwinkel zog. Die Grenzen waren scharf, die Konsistenz derb. Die Lymphdrüse b war stark vergrößert, hart und indolent. Innerhalb der Mundhöhle war die Wangen- und Mundbodenschleimhaut grauweißlich verfärbt. Auf der rechten Wange sah man eine derbe blumenkohlartig vorgewölbte Schwellung von Eigröße. Im Zentrum befand sich ein zackig begrenzter Substanzdefekt, mit körnig rötlichem Grunde und unterminierten Rändern. Die Druckempfindlichkeit war gering. Die Diagnose nach der histologischen Untersuchung: Leukoplakie-Karzinom.

2. Bei einem 48jährigen Chauffeur, ebenfalls starken Raucher, zeigte sich an der linken Wange eine ganz leichte Schwellung. Die wenigen noch vorhandenen Zähne waren tief zerstört. Auf der Wangenschleimhaut der rechten Seite war ein dreieckiger bläulich-weiß verfärbter Schleimhautbezirk zu sehen, der von einem rot gefärbten Netz durchzogen war. Die linke Wangenschleimhaut zeigte dasselbe Bild, dazu war aber noch in der Molarengegend ein Geschwür mit schmierigem, körnigem Grund und wallartig erhabenen Rändern zu erkennen. Die Gaumen- und Zungenschleimhaut zeigte keine Veränderung. Die Diagnose: Leukoplakie-Karzinom. Therapie: Strahlenbehandlung. Es wurde Röntgenbestrahlung von außen und Radiummoulage appliziert. Auf dem nach kurzer Zeit wesentlich zurückgebildeten Tumor zeigte sich ein homogener Fibrinbelag. Nach einem Monat entstand auf dem Bestrahlungsfeld auf der Wange ein hochrotes Erythem, darauf eine mit Borken belegte Dermatitis exsudativa. Der Tumor und die Ulce-

ration waren schon stark zurückgegangen. Nach drei Monaten war die Wange nicht mehr infiltriert. An der Innenseite war noch ein markstückgroßer Defekt mit tumoröser Infiltration zu sehen. Nach weiteren 5 Monaten konnte man an der Innenseite der Wange eine strahlig eingezogene Narbe erkennen. Die Wangenschleimhaut war glatt, zeigte keine Reste der Leukoplakie. Die Halsdrüsen waren nicht palpabel. Nach einem Vierteljahr dasselbe unveränderte Bild. Heute, 2½ Jahre nach der Strahlenbehandlung, zeigt der Patient ein ausgesprochen gutes Resultat, ist beschwerde- und rezidivfrei.

3. In einem weiteren Fall sah ich einen 73jährigen Mann mit schlecht gepflegtem Lückengebiß. Auf der buccalen Wangenschleimhaut, besonders rechts, bemerkte man weißlichgraue, leicht erhabene, etwa pflaumenkerngroße Flecke. Auf dem Alveolarfortsatz des rechten Oberkiefers in Gegend 6 5 4/ befand sich ein etwa pfennigstückgroßer Fleck, der sich besonders nach palatinal erstreckte, von harter Konsistenz war und eine scharfe Abgrenzung erkennen ließ. In Gegend 7 6 5/ der buccalen Seite des Alveolarfortsatzes des rechten Unterkiefers befand sich eine derbe weißlich-graue fleckenhafte Veränderung der Schleimhaut, die mit grauweißen abwischbaren Belegen bedeckt war. Auf dem linken Zungenrücken war ebenfalls ein etwa erbsengroßer weißer Fleck zu sehen. Die Lymphdrüsen waren nicht druckschmerzhaft. Diese weißlichen, flächenförmigen, filzigen Auflagerungen, die nicht zurückgingen, wurden zuerst mit Röntgenstrahlen behandelt, diese aber bald durch Radiummoulage ersetzt. Es zeigte sich eine Rötung im Tumorgebiet. Wegen starker Kopfschmerzen und Schluckbeschwerden wurde nach 14 Tagen auch von dieser Behandlungsart Abstand genommen. Nach 10 Tagen trat eine leichte Besserung ein. Erneute Radiummuolage. Nach 10 Monaten war der rauhe leukoplakische Herd verschwunden. Rechts war keine Leukoplakie mehr zu sehen. 1¼ Jahre später zeigte der Patient das gleiche gute Bild, das bis heute, nach 2½ Jahren, unverändert ist.

4. Ein 63jähriger Mann bemerkte bei geringen Schmerzen eine Schwellung der rechten Wange. Intraoral sah man an der rechten Wange ein gut fünfmarkstückgroßes, zentral geschwürig zerfallenes Ulcus carcinomatosum mit harten Rändern, das dem Alveolarfortsatz aufsaß, der im

übrigen deutliche Leukoplakien zeigte, die sich nach dem Mundboden der betreffenden Seite fortsetzten. Der Tumor war auf der Unterlage fest fexiert und infiltrierte zweifellos die Wangenmuskulatur. Das histologische Bild ließ deutlich ein Plattenepithelkarzinom auf leukoplakischer Grundlage erkennen. Der Tumor wurde mit Röntgenstrahlen behandelt. Nach 2 Monate langer Bestrahlung befand sich an Stelle des Tumors eine Narbe. Extirpation der Glandula. Trotzdem Tumorrecidiv. Die rechte Wange war stark gerötet und angeschwollen. Es entleerte sich Eiter. Die Umgebung des Tumors war leukoplakisch verändert. Der Kranke erlag dann auch am 14. November 1936 seinem Leiden.

5. Eine 59jährige Patientin, deren Vater schon an Krebs gestorben war, ließ sich eine Prothese anfertigen, die aber niemals richtig saß, so daß sich an beiden Seiten allmählich Druckstellen herausbildeten, die später schmerzten. An beiden Wangeninnenseiten waren leukoplakische Herde zu erkennen. Links glatt und weich, rechts hart und höckrig infiltriert, zwischen Oberkiefer und absteigendem Unterkieferast. Wegen Inoperabilität wurde Radiummoulage angewandt. Es zeigte sich wieder die Fibrinreaktion, die ganze rechte Wangenschleimhaut war fibrinös belegt. Aeußerlich bestand eine geringe Schwellung. Die vorher harte Schwellung der rechten Wange war jetzt bedeutend weicher. Nach einem halben Jahr war die rechte Wangenschleimhaut absolut glatt. Nach einem Vierteljahr trat auf der Wangeninnenseite eine Radiumnekrose auf, deshalb wurde die Patientin zweimal mit Kurzwellen bestrahlt. Die erste Behandlung mittels Radium erfolgte im September 1934. Heute, nach 2½ Jahren, ist beim Blick in die Mundhöhle die bestrahlte Schleimhautpartie narbig eingezogen, der Tumor vollkommen zurückgebildet.

6. Mit einem Gefühl des Wundseins im Munde in der Höhe des rechten Kiefergelenks stellte sich ein 42jähriger Patient vor. An der rechten Wange in der Höhe der zwei hinteren Molaren war klinisch ein markstückgroßer, unregelmäßig ulcerierter Tumor zu sehen. Von diesem Tumor ging eine Leukoplakie aus, die auf den Alveolarfortsatz und weichen Gaumen übergriff. An der entsprechenden Stelle der linken Wange und des weichen Gaumens zeigte sich ebenfalls eine ausgedehnte Leukoplakie. Die histologische

Untersuchung ergab ein verhornendes Plattenepithelkarzinom. Thorium-X-Spickung wurde als Behandlungsart gewählt. An den Tumorstellen zeigte sich der übliche Fibrinbelag. Nach einem Dreivierteljahr war noch ein derbes oberflächliches Infiltrat zu sehen. Nach nochmaliger Radiumapplikation Besserung des Zustandes. Doch 8 Monate später starb der Patient an den Folgen seines Krebsleidens.

7. Als weiteren Fall erwähne ich eine 68jährige Frau, die Schmerzen im linken Ohr bekam, die äußerlich mit Oel behandelt wurden und darauf zurückgingen. Doch bald darnach zeigte sich an der linken Wangenschleimhaut eine Knötchenbildung, die die Patientin vernachlässigte. Nun entwickelte sich an derselben Stelle an der Wangenschleimhaut der linken Seite in Höhe der Molaren ein unregelmäßiger knolliger Tumor, der sich zum Teil außerordentlich derb anfühlte und stellenweise tiefe Einziehungen aufwies. Der Tumor blutete nicht. Ueber die Umschlagfalte hinaus setzte sich der Tumor auf den Alveolarfortsatz fort und war mit diesem fest verwachsen. Nach anfänglichen Röntgenbestrahlungen verschlechterte sich der Zustand zunächst. Darauf wandte man therapeutisch die Thorium-X-Spickung an. Es kam zu oberflächlicher Nekrose des Knötchens. Nach einem Jahr war an Stelle des Tumors ein ausgestanzter, fast epithelisierter Defekt vorhanden. Die befallene Wange zeigte narbige Einziehungen, die Patientin war beschwerdefrei. Die heutige Untersuchung der Frau zeigte einen sehr gutenErfolg der angewandten Thorium-X-Strahlen. Die Pat. selbst bezeichnet ihr Befinden als sehr gut.

8. Ein 45jähriger starker Raucher mit schlechtem Lückengebiß bemerkte eines Tages eine kleine Gschwulst, die nach seinen Angaben durch defekte Zähne entstanden war. Das Allgmeinbefinden war leidlich, doch hatte er in einem Jahr 20 Pfund abgenommen. Bei der Inspektion der Mundhöhle fielen beiderseitige Leukoplakien auf. In der Nähe des Mundwinkels ein zweimarkstückgroßes, derbes Infiltrat, serpingenös, zum Teil ulceriert. Aeußerlich war eine kinderfaustgroße, derbe, unverschiebliche, dem Unterkiefer aufsitzende Geschwulst fühlbar. Der Tumor wurde mit Radium bestrahlt. Nach 2 Monaten war der Tumor an der linken Seite so gut wie ganz verschwunden. Ebenso war die Geschwulstbildung an der linken inneren Wangenseite bis auf eine talergroße, etwas ulcerierte Granulationsfläche zurück-

gegangen. Nach 14 Tagen trat eine Verschlechterung ein. Nach 6 Wochen hatten sich die Tumoren der Mundschleimhaut wieder erheblich vergrößert, ja, das Karzinom war sogar über den Mundwinkel hinaus auf die Ober- und Unterlippe übergegangen und bildete dort höckrige Tumormetastasen. Nochmals äußere Radiumapplikation. Nach einem Monat war nur ein geringer Rückgang der Tumormassen festzustellen. Man wandte die Spickbehandlung an, obwohl die Applikation sehr erschwert war, denn der Mund konnte nur ganz wenig geöffnet werden. Nach 4 Wochen jedoch guter Tumorrückgang. An der Wangenschleimhaut war noch eine kräftige Radiumreaktion festzustellen, am äußersten Mundwinkel waren noch Tumorreste zu sehen. Nach einem Vierteljahr war die Radiumreaktion abgeklungen, der Tumor war verschwunden, der Mund konnte wieder geöffnet werden. Der Allgemeinzustand war sehr gut. Nach 1½ Jahren stellten sich wieder Schmerzen ein. An der alten Narbe in der Umschlagseite der Wangenschleimhaut zum Oberkiefer zeigte sich wieder ein bohnengroßes Ulcus. Die Diagnose Nekrose oder Rezidiv war dubiös. Nach Dijozol-Behandlung war nach einem Monat ein durchaus guter Zustand zu konstatieren. 1932 im Dezember erfolgte die erste Behandlung des Patienten, der im ersten halben Jahr über dauernde Kopfschmerzen zu klagen hatte, jetzt aber, 3 Jahre später, keinerlei Beschwerden zeigt.

Einen ähnlichen Krankheitsverlauf, wie wir ihn bei den eben beschriebenen Wangenkarzinomen sahen, konnte ich bei den Zungenkarzinomen auf leukoplakischer Grundlage feststellen. Diese möchte ich nun erwähnen.

1. Bei einem 49jährigen Mann fand sich am freien Rand der Zunge, insbesondere links, eine Reihe weißlicher, warzenförmiger leukoplakischer Erhabenheiten. Links in Gegend dieser Warzen zeigte die Zungenspitze bei der Betastung eine Verhärtung. Behandlung: Coagulation und Thorium-X-Spickung. Nach 4 Monaten war die bestrahlte Stelle von normaler Schleimhaut bekleidet. Nach 9 Monaten dasselbe Bild.

2. Ein 66jähriger Buchdrucker wurde schon im Jahre 1913 wegen Leukoplakie im Krankenhaus behandelt. Es wurden nur Gurgelmittel angewandt. 1933 bemerkte der Kranke zum ersten Mal ein Geschwür an der Zunge. Oefters Blutungen, Schmerzen und eine Behinderung beim Essen

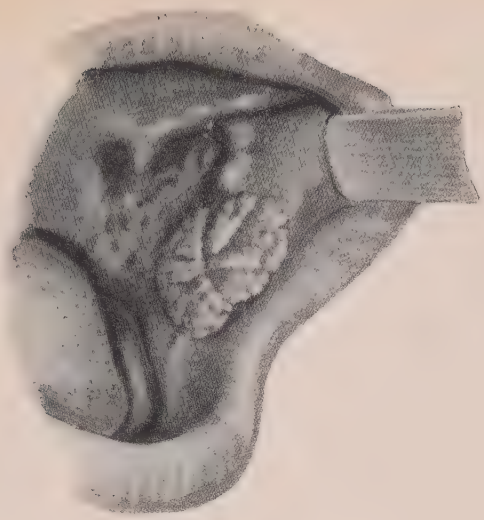

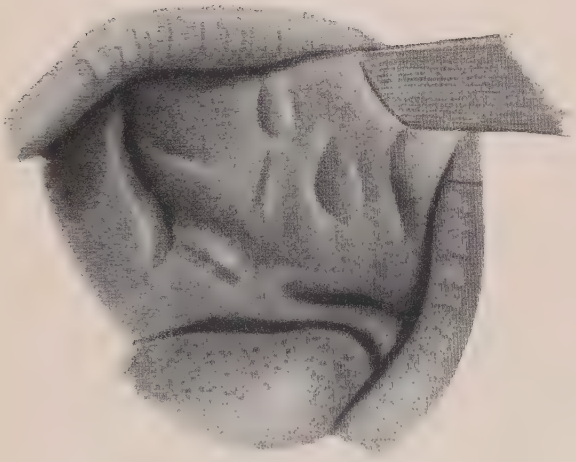

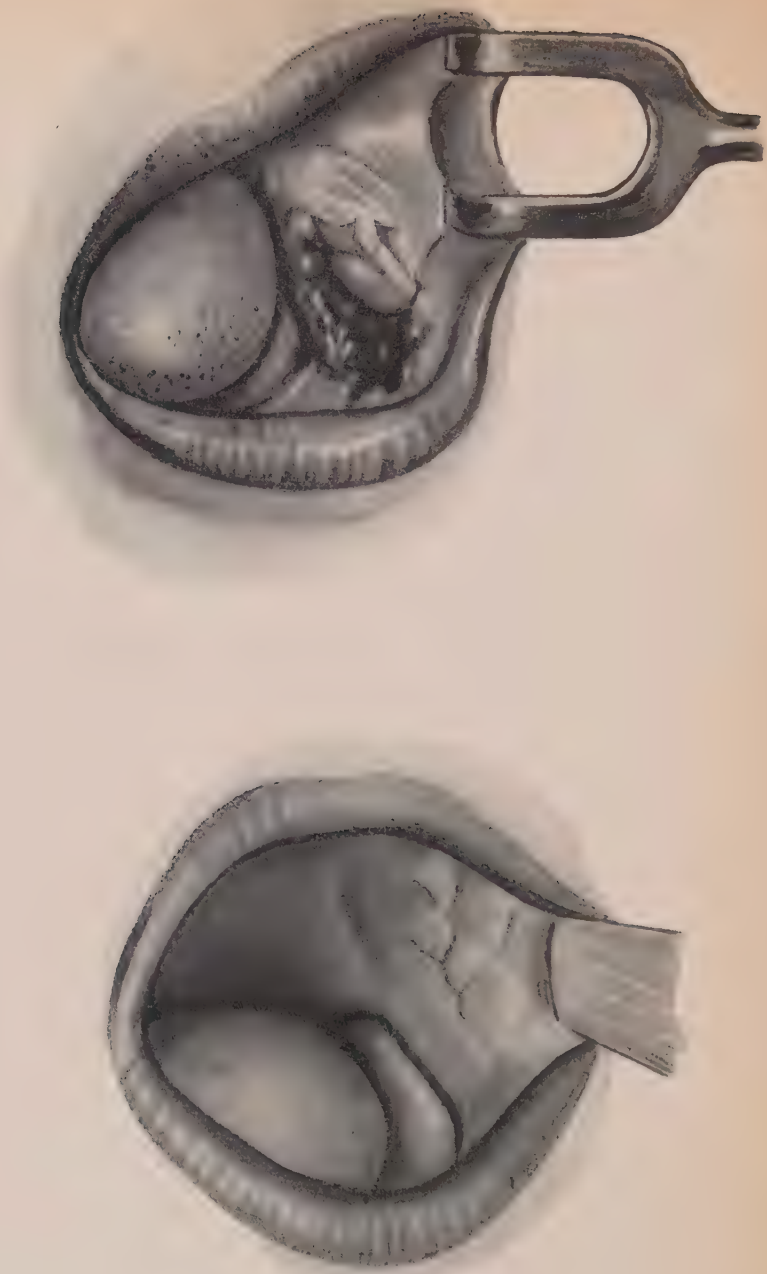

und Sprechen traten ein. Keine Gewichtsabnahme. Rechtes vordere Zweidrittel der Zunge war von einem mehr als dreimarkstückgroßen derben Tumor mit harten, aufgeworfenen Rändern umrahmt. Starker Foetor ex ore. Der Tumor war mit dicken Blutcoagula bedeckt. Nach Abtupfen des Sanguis lag der weißliche höckrige Tumor frei, ging aber nicht auf den Mundboden über. Sonst freie Beweglichkeit der Zunge. Keine Metastasenbildung. Wegen des starken Jauchens und der Größe des Tumors wurde vor der Radium-Spickbehandlung noch eine Röntgenbestrahlung durchgeführt, jedoch ohne Erfolg. Der Tumor ging an Größe nicht zurück. Man setzte die Röntgenstrahlen ab. Bald darauf kam der Kranke ad exitum.

3. Eine 64jährige Frau, deren Vater an Zungenkarzinom und deren Mutter an Wangenkrebs gestorben war, klagte über ein wundes Gefühl am Zungenrand. Es hatte sich ein Geschwür gebildet, welches operativ entfernt wurde. Glatte Heilung. Das gleiche Krankheitsbild stellte sich einige Zeit nachher auf dem rechten Zungenrand ein. Jetzt sah man bei der Inspektion der Mundhöhle die gut verheilte reaktionslose Operationsnarbe. Die Zunge war frei beweglich und weich. Nur am hinteren Ende sah man ein stecknadelkopfgroßes Knötchen. Gegenüber am rechten Zungenrand bestand eine gleich große leukoplakisch verhärtete Stelle. Im Gegensatz zur linken Halsseite, wo in Höhe der Carotisteilungsstelle eine bohnengroße Glandula festzustellen war, waren rechtsseitig die Drüsen nicht palpabel. Es wurden Röntgenstrahlen und dann Radiumstrahlen angewandt. Nach ½ Jahr sah man, daß der Tumor für Strahlenbehandlung incurabel war, deshalb wurde die Patientin zur symptomatischen Behandlung überwiesen.

4. Weiter sah ich einen 60jährigen Mann, der schon seit 20 Jahren leukoplakische Veränderungen bemerkt hatte. Die Wassermann-Reaktion war negativ. Die Zunge war stark weißlich belegt. Am linken Zungenrand war ein kirschgroßer Tumor zu sehen. Es wurde Radium-Spickbehandlung angewandt. Trotzdem kam der Kranke innerhalb von zwei Jahren infolge von Rezidiven ad exitum. Immer wieder hatte die Zunge leukoplakische Flecken gezeigt, die von Rhagaden mit derben harten Rändern bis tief in die Zungensubstanz hinein durchzogen war. Am Schluß war die Zunge stark geschwollen und konnte nur noch mit Mühe heraus-

gestreckt werden. Trotz einer Bluttransfusion, die wegen der sekundären Anämie vorgenommen wurde, war der Kranke nicht mehr zu retten.

5. Ein jetzt 66jähriger Mann bekam im Jahre 1916 eine etwa erbsengroße Schwellung auf der linken Zungenseite. Im selben Jahre wurde ihm das vordere linke Drittel amputiert. 10 Jahre später wurde auf der Zunge eine Leukoplakie entfernt. 8 Jahre später erneut eine erbsengroße Schwellung am medialen Rand des Zungenstumpfes. An der linken Hälfte der Zungenspitze sah man einen walnußgroßen Defekt. An der rechten Hälfte der Zungenspitze waren zwei harte, strangartige, je 1 cm lange Indurationen, die mit einer derben gelben Borke bedeckt waren, zu sehen. Die allerdings sonst nicht herausstreckbare Zunge war gut beweglich. Der Fall wurde weiter beobachtet, da man sich weder für Radium noch für Röntgenstrahlen entschließen konnte. Der Patient entzog sich der weiteren Untersuchung.

6. Ein 46jähriger starker Pfeiferaucher, der seine Pfeife stets im linken Mundwinkel hielt, bemerkte in der Mitte des linken Zungenrandes ein 2×2 cm messendes, ganz flaches Ulcus. Zunächst war es eine Leukoplakie, die keine Beschwerden machte. Die leukoplakische Stelle wurde gebeizt und später mit Röntgenstrahlen behandelt. Nach anschließender Spickbehandlung war nur noch eine leichte eingezogene weißliche Narbe zu sehen. Sonst sah man leukoplakische Herde rechts und eine kleinere Leukoplakie an der linken Wangenschleimhaut in Höhe der letzten Molaren. Nach einem Jahr waren weder Tumor noch palpable Drüsen vorhanden. Nur noch die leukoplakischen Flecke waren geblieben und wurden mit Natrium biboracicum gepinselt. Da ein Zusammenhang des Tumors mit Lues im Bereiche der Möglichkeit lag, wurde noch eine Jodkalikur angeschlossen. Im März 1934 zum ersten Mal behandelt, zeigt der Patient heute ein unverändertes Bild und ist vollkommen beschwerdefrei.

7. Einer 64jährigen Frau bereitete ein kleiner weißlicher Fleck an der linken Zungenseite erhebliche Schmerzen. Klinisch sah man an der linken Zungenseite ein ovales, flaches, gelblich belegtes Ulcus von 2½ cm Länge und 1 cm Breite. Bei der Betastung fühlte sich der obere und untere Rand derb an. Der Zungenkörper war bis zu ½ cm Tiefe infiltriert. Keine Drüsen. Nachdem man durch

Probeexcision einwandfrei ein Plattenepithelkarzinom auf leukoplakischer Grundlage festgestellt hatte, wurde zuerst Röntgentiefbestrahlung und dann Radiumspickung angewandt. Nach einem Monat war an Stelle des Tumors nur noch eine eingezogene weiche Narbe zu erkennen. Keine Halsdrüsen. Nach einem Jahre war die Tumorrückbildung noch in Reaktion begriffen. Nach 2¾ Jahren fühlt sich die Patientin heute sehr wohl und ist rezidivfrei.

8. Ein 60jähriger Mann, wiederum ein sehr starker Raucher, entdeckte eine Leukoplakie an der Zunge. Ein Jahr später entzündete sich diese Stelle, und beim Blick in die Mundhöhle konnte man erkennen, daß der vordere linke Quadrant der Zunge von einer leukoplakischen Infiltration eingenommen war. In dieser Infiltration erhob sich nach dem Rand zu ein ungefähr pfennigstückgroßer, ganz oberflächlich ulcerierender Tumor. Zungen-Karzinom auf leukoplakischer Grundlage. Im Juni 1935 Radium-Spickung. Schon nach 14 Tagen war die Reaktion im Abheilen begriffen, nach ¾ Jahren war die Zunge gut beweglich und die Drüse nicht mehr palpabel. An Stelle des Tumors waren nur noch narbige Einziehungen zu sehen. Diese bereiten dem Patienten noch Schwierigkeiten, doch ist der sonstige Zustand ein guter.

9. Nun will ich noch von einem komplizierteren Fall berichten, wo sich nach einem operierten leukoplakischen Zungenkrebs ein Drüsenrezidiv entwickelte. — Bei einem 42jährigen Mann hatte sich innerhalb eines halben Jahres am Zungenrand eine Geschwulst, histologisch ein Leukoplakie-Karzinom, entwickelt und war nach einer vorausgegangenen Röntgen- und Radiumbehandlung 1931 operativ entfernt worden. Zwei Monate später bemerkte der Kranke in der linken Submaxillargrube einen harten Knoten, der in den letzten 6 Wochen stärker gewachsen war, aber keine Beschwerden machte. Da 8 Lympheinspritzungen nicht halfen, wurde der Patient zur Operation überwiesen. In der linken Submaxillargrube konnte man eine ca. pflaumengroße, derbe, nicht druckempfindliche, mit der Unterlage fest verwachsene, aber mit der deckenden, nicht entzündlichen Haut nur wenig verwachsene Geschwulst von ziemlich glatter Oberfläche erkennen. Der Mund konnte mühelos geöffnet werden, und beim Blick in die Mundhöhle erschien das vordere Drittel des Mundbodens etwas gehoben

und fühlte sich derber an als rechts. Am linken Zungenrand bestand in der Ausdehnung von der Mitte bis fast zur Zungenspitze ein etwa keilförmiger, nicht ganz bis zur Mittellinie reichender Defekt. Die Zungenspitze war durch Narbenzüge verzogen. Bei der Operation wurde durch einen Bogenschnitt am linken Unterkieferrand das Drüsenpaket freigelegt. Der Tumor war zum großen Teil zystisch. Die fossa submaxillaris und submentalis wurde ausgeräumt. Wegen der festen Verbindung mußte vielfach die Trennung in der angrenzenden Muskulatur vorgenommen werden. Mikroskopischer Befund: Karzinomatöse Lymphdrüsen. Heilung per primam. Entlassung in ambulante Nachbehandlung, da keine Schluckbeschwerden mehr vorhanden waren. jedoch noch im selben Jahr verstarb der Patient an seinem Leiden.

Ich füge schließlich noch 3 Gaumenkarzinome an, die auf leukoplakischer Grundlage entstanden sind.

1. Ein 72jähriger Mann war im Abstand von 3 Jahren schon zweimal wegen Leukoplakien an der linken Wange operiert worden. Nun aber zeigten sich am rechten und linken Gaumenbogen mehrere leukoplakische Flecken, die etwas über das Niveau der normalen Schleimhaut hinausreichten, und deren Oberfläche ziemlich rauh war. Am rechten Gaumenbogen waren diese Leukoplakien ziemlich ulceriert. Der Patient wurde durch Radiummoulage behandelt. Es zeigte sich zunächst die typische Fibrinreaktion. Die bei der Betastung schmerzhaften Leukoplakien lockerten sich auf, zeigten kleine Epitheldefekte, verschwanden aber bald vollkommen. Im August 1933 behandelt, ist die Heilung bei diesem Patienten keine absolute. Jedoch ist eine merkliche Besserung eingetreten, die den Patienten fast beschwerdefrei läßt.

2. Ein 62jähriger Patient bemerkte eine Druckstelle, die durch ein Zahnersatzstück entstanden war. An der Grenze zwischen hartem und weichem Gaumen war ein pfennigstückgroßes Ulcus mit erhabenem Rand zu sehen. Nach Röntgen- und Radiumbehandlung zeigte sich im Verlauf von 2 Monaten eine Besserung, trotzdem verstarb der Patient ein Jahr später.

3. Ein 71jähriger starker Raucher ließ sich eine obere Zahnprothese anfertigen und bemerkte 1½ Jahre später eine wunde Stelle am rechten Oberkieferfortsatz, die er dem

Prothesendruck zuschrieb. In den letzten Wochen fühlte er an dieser Stelle ein starkes Brennen und klagte über starke Schmerzen. Er konsultierte einen Zahnarzt, der ihn der Klinik überwies. An der Schleimhaut des Gaumens und am rechten Alveolarfortsatz sah man ausgedehnte Leukoplakien und daselbst auch eine ca. zehnpfennigstückgroße, stark karzinomverdächtige, granulierende Fläche. Etwa haselnußgroße Drüsenmetastasen in Gegend der beiden Kieferwinkel und in der Supraclaviculargrube. Man wandte Radiummoulage an. Nach 14 Tagen zeigte die Schleimhaut Strahlenreaktion, und die Leukoplakien schienen etwas aufgelockert. An drei Stellen waren noch linsengroße, etwas erhabene Leukoplakien vorhanden, so daß man schon von einem Teilerfolg sprechen konnte. Die hinteren Partien des Gaumens heilten gut ab, während die vorderen noch etwas warzig erhaben waren. Der Patient erlag aber dann einem Schlaganfall.

Die eben beschriebenen Fälle zeigen uns, daß die Strahlenbehandlung bei Leukoplakie-Karzinomen durchaus beachtenswerte Erfolge erzielt. Wenn auch Hoffbauer (Archiv für klinische Chirurgie 1933, I. Seite 371) und Brüning in der Chirurgie von Kirchner und Nordmann dem Plattenepithel-Karzinom kaum eine Reaktionsfähigkeit auf Strahlenbehandlung zuschreiben, dem weniger differenzierten basalzelligen und spinozellulären Karzinom aber eine ausgesprochene Radiumempfindlichkeit zusprechen, so muß ich auf Grund der von mir untersuchten Fälle, die ausschließlich das Bild der typischen Plattenepithel-Karzinome auf Leukoplakie-Basis zeigten, feststellen, daß die Strahlenbehandlung die leukoplakischen Plattenepithelkarzinome sehr günstig beeinflußt.

Als Erfolge kann man bei den 7 nachuntersuchten Wangen-Karzinomen 3 Fälle bezeichnen, die mehr als 2½ Jahr, ein Fall sogar mehr als 4 Jahre vollkommen beschwerde- und rezidivfrei waren.

Auch die Zungen-Karzinome zeigten nach der Strahlenbehandlung gute Resultate, wenn auch hier nur 50% der Fälle, nämlich 4 von 8, ca. 3 Jahre lang reaktionslos blieben.

Von den drei Gaumenfällen kann ich nur einen absoluten Erfolg hinstellen, der heute, 2 Jahre nach der Bestrahlung, kein Rezidiv zeigt. Ein Patient erlag leider einem Schlaganfall bald nach Beginn der Strahlenbehandlung, die den Tumor selbst sehr günstig beeinflußte.

In Prozenten ausgedrückt, beträgt die Heilung der 18 untersuchten und behandelten Fälle (2 Patienten ausgenommen, die sich der Behandlung und Nachuntersuchung entzogen) 55 %.

Bei der Strahlentherapie verwandte man Röntgenstrahlen, Thorium-X-Strahlen, Radium-Moulage und Teleradium. Die Röntgenstrahlen ließ man oft der späteren Anwendung von Radium-Moulage oder Thorium-X-Spickung vorausgehen, um zunächst ein Abschwellen des Tumors zu erreichen. Die Radium-Moulage oder Thorium-X-Spickung also zeitigten die erwähnten Erfolge.

Zwei markante Fälle vor und nach der Behandlung sind auf den beiliegenden vier Zeichnungen zu sehen.

Im ersten Fall sehen wir einen etwa talergroßen Tumor, teils geschwürig mit schmierig belegtem Grund, teils blumenkohlartig vorgewölbt. Nach der Bestrahlung sieht man nur noch kleine narbige Einziehungen.

Der zweite Fall zeigt neben einer noch ziemlich ausgedehnten Leukoplakie einen stark zerklüfteten, geschwürigen Tumor. Nach der Bestrahlung absolute Heilung des geschwürigen Teiles, lediglich Reste von Leukoplakien sind noch zu sehen.

Die Behandlungsdauer bei allen erfolgreichen Fällen betrug im Durchschnitt etwa 6 Monate. In einigen Fällen sah man den Erfolg schon vor dieser Zeit, ja in einem Fall war nach vierwöchentlicher Strahlenapplikation nur noch eine Narbe zu erkennen. Von Mißerfolgen der Strahlentherapie konnte man eigentlich nur in 3 Fällen sprechen, und zwar handelte es sich um 3 Leukoplakie-Karzinome der Zunge, die auf Strahlenbehandlung nicht ansprachen. Bei den Gaumen-Leukoplakie-Karzinomen und vor allem bei den Leukoplakie-Karzinomen der Wange, denen, wie ich noch erwähnen werde, in der Literatur eine ausgesprochen ungünstige Prognose zugesprochen wird, sah ich keinen ausgesprochenen Mißerfolg.

Für den Erfolg bei Strahlen-Applikation sprechen auch zwei Fälle, von denen C. Berven (Stockholm) berichtet.

Ein ausgebreitetes, papillomatöses Leukoplakie-Karzinom an der linken Seite des Alveolarfortsatzes des Oberkiefers und eine Leukoplakiebildung auf der Wange wurde ausschließlich mit Teleradium behandelt. Es verschwanden Karzinom und Leukoplakie fast ohne jede Reaktion. Ein Jahr symptomfrei.

Ferner wurde ein Patient im November 1930 wegen eines Zungenkarzinoms, das auf der Basis der luetischen Leukoplakie entstanden war, mit Teleradium und oberflächlicher Coagulation eines kleinen Tumorrestes behandelt. 1½ Jahr alles normal.

Nicht alle Autoren geben der Strahlentherapie bei der Behandlung der Leukoplakie-Karzinome den Vorzug, sondern entscheiden sich für die chirurgische Behandlung.

Ch. C. Simons, Boston, hat die Resultate operativer und radiologischer Behandlung gegenübergestellt und einen besseren Erfolg bei chirurgischer Behandlung gesehen.

Jedoch zeigen die überaus guten Erfolge, die wir bei der Strahlenbehandlung gesehen haben, daß man dieser Methode, die doch ganz wesentlich schonender und vor allem nicht verstümmelnd wirkt, primär den Vorzug vor der chirurgischen Behandlung geben muß. Zeigt sich jedoch das Leukoplakie-Karzinom für Strahlenbehandlung inkurabel, dann ist das Messer natürlich das Einzige, was einen Erfolg versprechen kann.

Die guten Erfolge sowohl in der Strahlentherapie als auch in der chirurgischen Therapie, überhaupt die langsame Entstehung der leukoplakischen Karzinome, die verhältnismäßig spät zur Metastasenbildung in den regionären Lymphdrüsen Veranlassung geben, haben dazu geführt, von einer verhältnismäßig gutartigen Krebsbildung zu sprechen.

Ein ganz eklatantes Beispiel gibt Borchardt bekannt, wo nach jahrelangem Bestehen von Leukoplakie ein Zungenkarzinom ohne Drüsenbeteiligung entstand, dieses entfernt wurde und 8 Jahre lang Totalheilung zeigte. Nach diesen 8 Jahren entwickelte sich an ganz anderer Stelle erneut ein Karzinom auf Leukoplakie-Grundlage mit palpablen Drüsen. Dieses Karzinom wurde ebenfalls entfernt, und nach 3 Jahren zeigte sich kein Rezidiv. Die Narben waren glatt und weich, und die neue Schleimhaut zeigte keine Leukoplakie. Zusammenfassend ist Borchardt der Ansicht, daß die Leukoplakie Neigung zu Karzinombildung hat, aber dieses Karzinom gutartig wäre.

Czermak beschreibt in der Zeitschrift für Hals-, Nasen- und Ohrenheilkunde, Band 11, Heft 1, 1925, zwei ähnliche Fälle, wobei er den leukoplakischen Karzinomen eine verhältnismäßig geringe Tendenz zu infiltrativem Wachstum und zur Drüsenmetastasierung nachrühmt. Auch

Neodopil erwähnt zwei Patienten, die nach der Operation von Leukoplakie-Karzinomen jahrelang gesund blieben.

Rothmann, der 5 Jahre umfassende Fälle aus der Bergmannschen Klinik sah, bemerkte bei der Heilung der Leukoplakie-Karzinome bessere Resultate als bei den übrigen Karzinomen. Bergmann selbst berichtet von einem Fall, der 2¼ Jahr rezidivfrei war.

Winniwarter berichtet ebenfalls von der Gutartigkeit der Leukoplakie-Karzinome und beweist dies durch zwei Fälle von Wangenschleimhaut-Leukoplakie-Karzinomen. Bei einem wurden zwar achtmal örtliche Rezidive innerhalb von 10 Jahren und 7 Monaten beobachtet, jedoch nie eine Drüseninfiltration oder Störung des Allgemeinbefindens. Der andere Fall blieb völlig rezidivfrei.

Schuchardt machte schon vor 20 Jahren darauf aufmerksam, daß die Leukoplakie-Karzinome öfter im Beginn einen relativ gutartigen Verlauf zu nehmen pflegen.

Bozzi (Bologne, Beiträge zur klinischen Chirurgie) sieht die Zungenkarzinome leukoplakischen Ursprungs als verhältnismäßig gutartig an, da sie erst spät eine Drüseninfiltration veranlassen und im Gegensatz zu anderen Karzinomen, bei denen eine permanente Heilung nur schwer zu erzielen ist, nach einer ausgiebigen Extirpation keine besondere Tendenz zu Rückfällen zeigen. Er fährt aber auch fort: „leider ist aber eine solche Gutartigkeit eine relative und keine konstante".

Le Dentu sagt: „Die Leukoplakie-Karzinome brauchen eine bedeutend längere Zeit zu Drüsenmetastasen und haben eine ausgesprochen geringe Neigung zu Rezidiven". Er beweist dies an 11 Fällen, doch macht Dentu in Bezug auf die leukoplakischen Wangenkarzinome eine Einschränkung. Die Wangenkrebse auf leukoplakischer Grundlage stehen nach seiner Meinung und nach den vorhandenen Literaturangaben den übrigen Karzinomen nicht nach, deren Prognose durchaus schlecht ist.

Auch Genschmer (Medizinische Dissertation, Leipzig 1909), der mit gewissen großen Einschränkungen die Leukoplakie-Karzinome prognostisch weniger ungünstig nennt, zeigt die Bösartigkeit der leukoplakischen Wangen-Karzinome. Er bringt einen Fall von Wangen-Leukoplakie-Karzinom von ziemlich oberflächlicher Lage. Der Operation

folgte fast anschließend das Rezidiv, das wiederum konsequent und radikal entfernt wurde. Trotzdem exitus. Vom Tage der ersten Operation bis zum exitus verliefen nur drei Monate. Es handelte sich um ein typisches Plattenepithelkarzinom.

Während nun die Mehrzahl der Autoren die verhältnismäßige Gutartigkeit der Leukoplakie-Karzinome hervorhebt, und nur Dentu und Genschmer gewisse Einschränkungen in Bezug auf die Lokalisation der Leukoplakie-Karzinome machen, meint Schuchardt, daß die Gutartigkeit der leukoplakischen Karzinome nur im Beginn bestände, nud daß diese Tumoren schließlich doch bösartig würden.

Williger sagt sogar, die Leukoplakie-Karzinome hätten einen ausgesprochen bösartigen Charakter. Und in einer diesbezüglichen Arbeit sagt Steiner, daß sämtliche Fälle nach kurzer Zeit an Rezidiven und Metastasen starben.

Die Erfolge jedoch, die die Strahlenbehandlung bei Leukoplakie-Karzinomen zeigte, beweisen, daß man mit dieser Behandlungsmethode ein gutes Stück in der Bekämpfung des Krebses weitergekommen ist, und daß man der Strahlentherapie als primärer Behandlung den Vorzug geben soll, wenn auch nicht zu verkennen ist, daß man da, wo die Strahlenbehandlung nicht den gewünschten Erfolg zeitigt, doch zum Messer greifen muß.

Prophylaktisch ist der Leukoplakie als präcancerösem Zustand, einem Zustand also, dem bedingt das Karzinom folgt, eine gewisse Aufmerksamkeit zu schenken. Eine zu agressive Behandlung dieser Leukoplakie ist wiederum zu vermeiden, da jeder Reiz diese schon disponierte Schleimhaut karzinomatös entarten lassen kann. Ein solcher Reiz kann z. B. auch das Operationsmesser sein. Dazu gibt uns Fournier ein frappantes Beispiel, der an der Stelle einer alten Leukoplakie-Operationsnarbe ein Karzinom entstehen sah. Auch Herzfeldt schreibt von einem Fall, wo nach wiederholter chirurgischer Behandlung der Leukoplakie 6 Tage nach dem letzten chirurgischen Eingriff ein typisches Epitheliom auftrat.

Zum Schluß möchte ich es nicht unterlassen, Herrn Prof. Dr. Axhausen für die liebenswürdige Anregung zu dieser Arbeit und Herrn Prof. Dr. Hammer für freundliche Förderung meinen besten Dank auszusprechen.

Literaturverzeichnis.

1. v. Bergman: Krankheiten des Mundes, Allg. 5/899.
2. v. Bergmann: Ueber Krankheiten, die dem Krebs vorausgehen. Berl. klin. Woch. 1905, 30. 1933.
3. Czermak: Zeitschrift für Hals-, Nasen- und Ohrenheilkunde, 1925, Bd. 11, H. 1.
4. J. Fraser: Monatsschrift für Krebsbekämpfung, Heft 6, 1934, Seite 117/118.
5. Fournier: Rélation de la leucopl. bucc. Referat: Derm. Zentralblatt Bd. 4, 1901, 284.
6. Genschmer: Karzinom der Mundhöhlen- und Zungenschleimhaut auf der Basis der Leukoplakie. Med. Diss. Leipzig 1909.
7. Hoffbauer: Archiv f. klin. Chirurgie, 1933, S. 371.
8. Iwanoff: Ueber Leukoplapie. Med. Diss. Berlin 1926.
9. M. Joseph: Die Leukoplakie der Mundhöhle. Deutsch. Med. Woch. 1906, 34.
10. Kopp: Zur Frage der Natur und Behandlung der Leukoplakie der Schleimhäute.
11. Lazarus: Zentralblatt für Radiologie, 1927, Nr. 3, 508.
12. Misch: Lehrbuch der Grenzgebiete der Medizin und Zahnheilkunde.
13. Giovanni Maramarco: Sede in solitade leucoplacia buccale.
14. Neodopil: Ueber die Psoriasis der Zungen- und Mundschleimhaut und deren Verhältnis zum Karzinom. Arch. f. klin. Chir., 1877, 20.
15. Scherber, Wien: Beiträge zur Lösung des Krebsproblems. Wien 1930.
16. Schöngarth: Leukopl. linqu. et bucc. Med. Diss. Breslau 1896.
17. Ch. C. Simons, Boston: Cancer of the buccal mucosa.
18. Williger: Zahnärztl. Chirurgie, 1920 (118).
19. Zinsser: Handbuch der Haut- und Geschlechtskrankheiten.
20. La revue Odontologique: Février, 1933.
21. Beiträge zur klin. Chirurgie, Band 22, 1898.
22. Fortschritte der Zahnheilkunde: 1925, Seite 388, 1927, Seite 704 und 497, 1932, Seite 631, 1933, Seite 564 und 586.
23. Monatschrift für Zahnheilkunde, 1933, Seite 586, 800 u. 897.
24. Münchener Med. Wochenschrift, 1933, Seite 1005 bis 1007.
25. Zahnärztliche Rundschau, 1933, Seite 203.
26. Zentrablatt für Haut- und Geschlechtskrankheiten, 1931, 1933, Seite 310 und 354.
27. Zentralblatt für Chirurgie 1931, S. 1810 (Hinselmann) 1932/33, S. 34 (Sebileau).

Lebenslauf.

Am 4. Oktober 1907 wurde ich, Paul Backwinkel, als Sohn des Beamten Wilhelm Backwinkel und seiner Frau Paula geb. Ostermann in Röhlinghausen in Westfalen geboren. Nach 4 Jahren Grundschule besuchte ich zuerst das humanistische Gymnasium zu Wattenscheid in Westfalen und später das humanistische Gymnasium zu Neuß/Rh.

Im Frühjahr 1926 erhielt ich das Reifezeugnis.

Nach dreisemestrigem Studium an der Technischen Hochschule zu Charlottenburg und vorheriger einjähriger praktischer Tätigkeit in Kruppschen Werken, studierte ich von Herbst 1928 bis Herbst 1931 am Zahnärztlichen Institut der Universität Berlin.

Im Winter-Semester 1931/1932 machte ich das Staatsexamen und erhielt am 8. März 1932 meine Approbation als Zahnarzt. Zu gleicher Zeit ließ ich mich in Berlin-Niederschöneweide als Zahnarzt nieder.

Im Oktober 1930 heiratete ich und habe heute zwei Kinder.